

# **Konsep dasar deteksi adanya komplikasi dan penyulit persalinan kala II dan cara mengatasinya**

TIM ASUHAN PERSALINAN DAN BBL  
Surakarta, 12 November 2021

# Table of contents

**01** Temuan Normal  
dan Abnormal  
Partograf

**03** Letak Sungsang

**05** Konsep Dasar  
Kelainan  
Presentasi dan  
Posisi

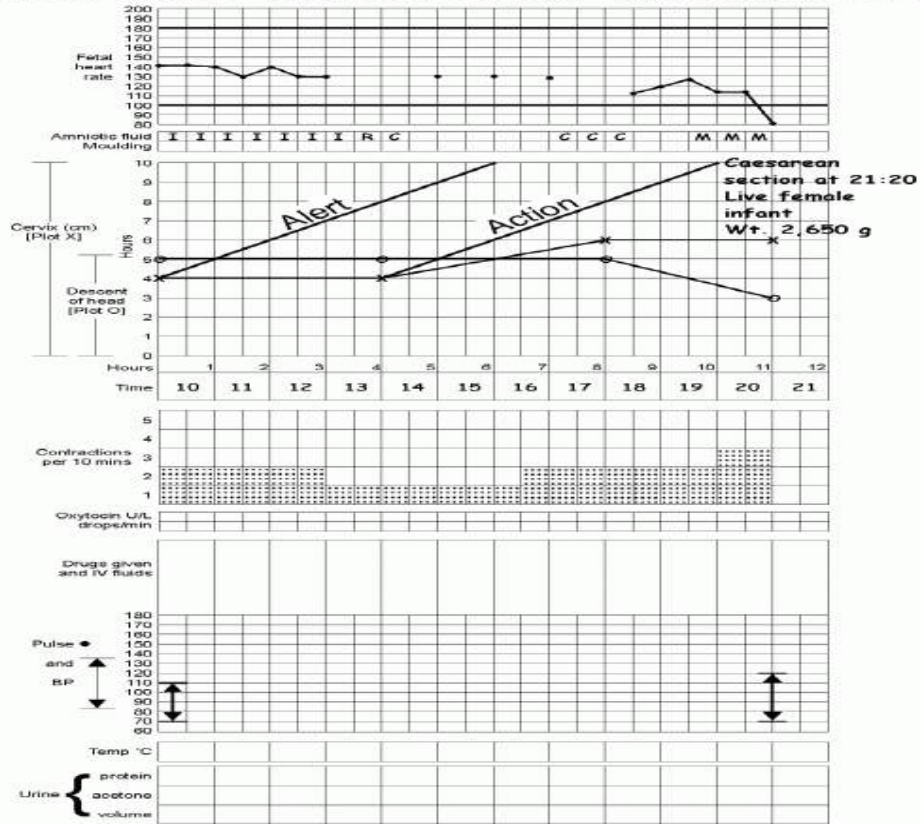
**02** Distosia Bahu

**04** Gemelli

# TEMUAN NORMAL DAN ABNORMAL PARTOGRAF

Name **Mrs. M** Gravida **1** Para **0-0** Hospital number **1248**

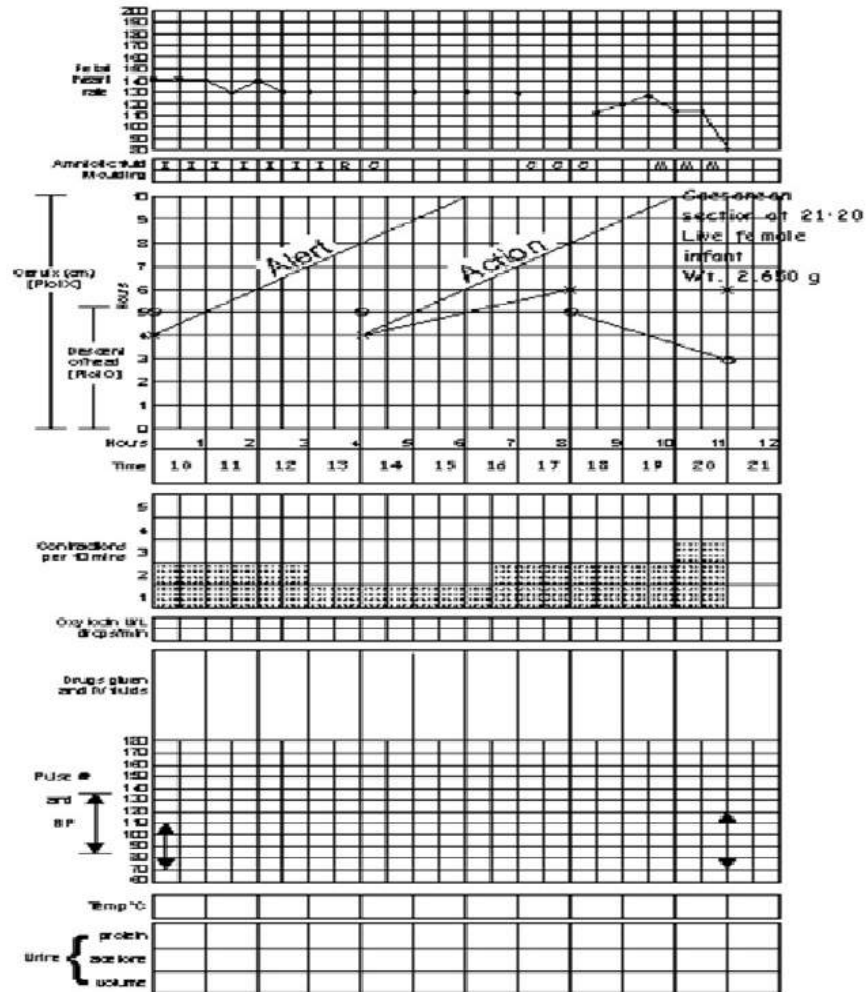
Date of admission **14.5.2000** Time of admission **10:00 A.M.** Ruptured membranes **13:30** hours



# Penyebab

- Persalinan disfungsional = akibat kontraksi uterus yang tidak efektif dan atau upaya mendedan ibu (*power*).
- Pada pertograf dilihat di kolom kontraksi.


- Partograf yang memperlihatkan fase aktif persalinan yang lama



# Penyebab

- Perubahan struktur pelvis dan atau jalan lahir (*passage*).
- Indikator pada partograf dapat dilihat dari pembukaan yang melewati garis waspada dan penurunan kepala janin.


- Partograf yang memperlihatkan kontraksi uterin yang kurang memadai dikoreksi dengan pemberian oxytocin






- Sebab-sebab pada janin = kelainan presentasi/posisi, bayi besar, dan jumlah janin (*passengers*).

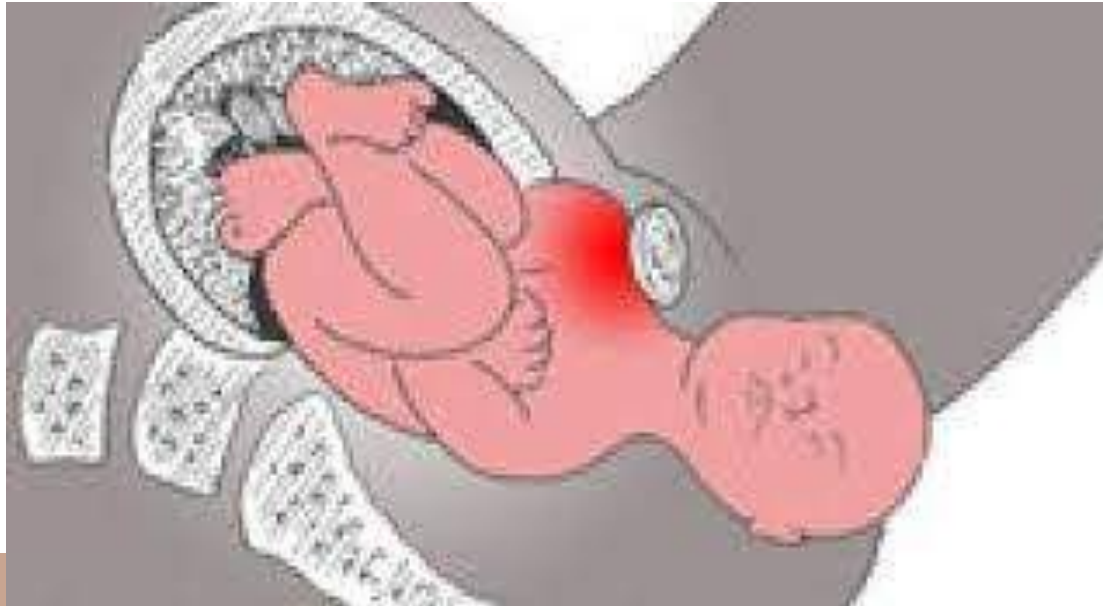


- Partograf yang memperlihatkan persalinan yang macet/terhalang



- 
- 
- Indikator lain pada partograf ditunjukkan dengan DJJ <110 atau >160 kali per menit.
  - Posisi ibu selama persalinan dan melahirkan.
  - Respon psikologis ibu terhadap persalinan yang berhubungan dengan pengalaman, persiapan, budaya dan warisannya, serta sistim pendukung.
- 

# DISTOSIA BAHU



# DISTOSIA BAHU

- **Distosia bahu adalah suatu keadaan dimana setelah kepala dilahirkan, bahu anterior tidak dapat lewat di bawah simfisis pubis.**

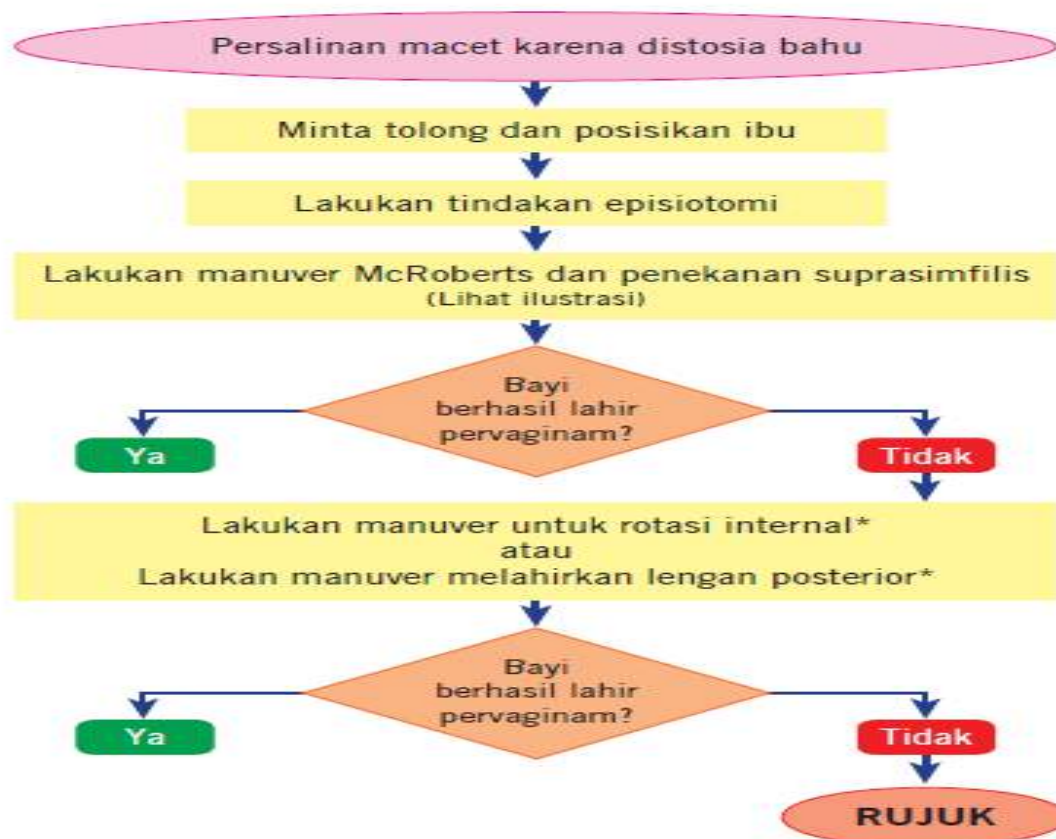
# DIAGNOSIS

- Kesulitan melahirkan wajah dan dagu
- Kepala bayi tetap melekat erat di vulva atau bahkan tertarik kembali (*turtle sign*)
- Kegagalan paksi luar kepala bayi
- Kegagalan turunnya bahu

# FAKTO PREDISPOSISI

- Riwayat distosia bahu sebelumnya
  - Makrosomia > 4500 g
  - Diabetes melitus
  - IMT >30 kg/m<sup>2</sup>
  - Induksi persalinan
- 
- Kala I persalinan memanjang
  - Secondary arrest
  - Kala II persalinan memanjang
  - Augmentasi oksitosin
  - Persalinan pervaginam yang ditolong

## ALGORITMA PENANGANAN DISTOSIA BAHU

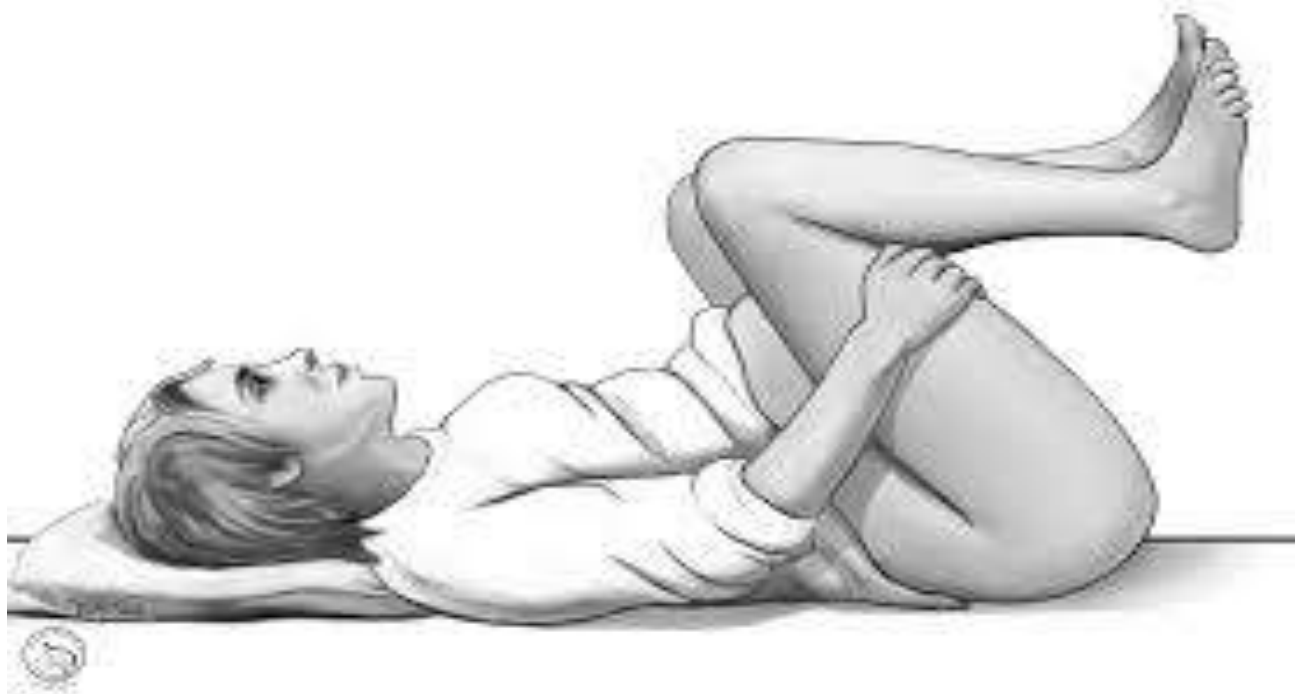

**\*) Hanya bila ada penolong terlatih, jika tidak ada segera rujuk**

\* RCOG. Shoulder dystocia. Green-top guideline. December 2005.

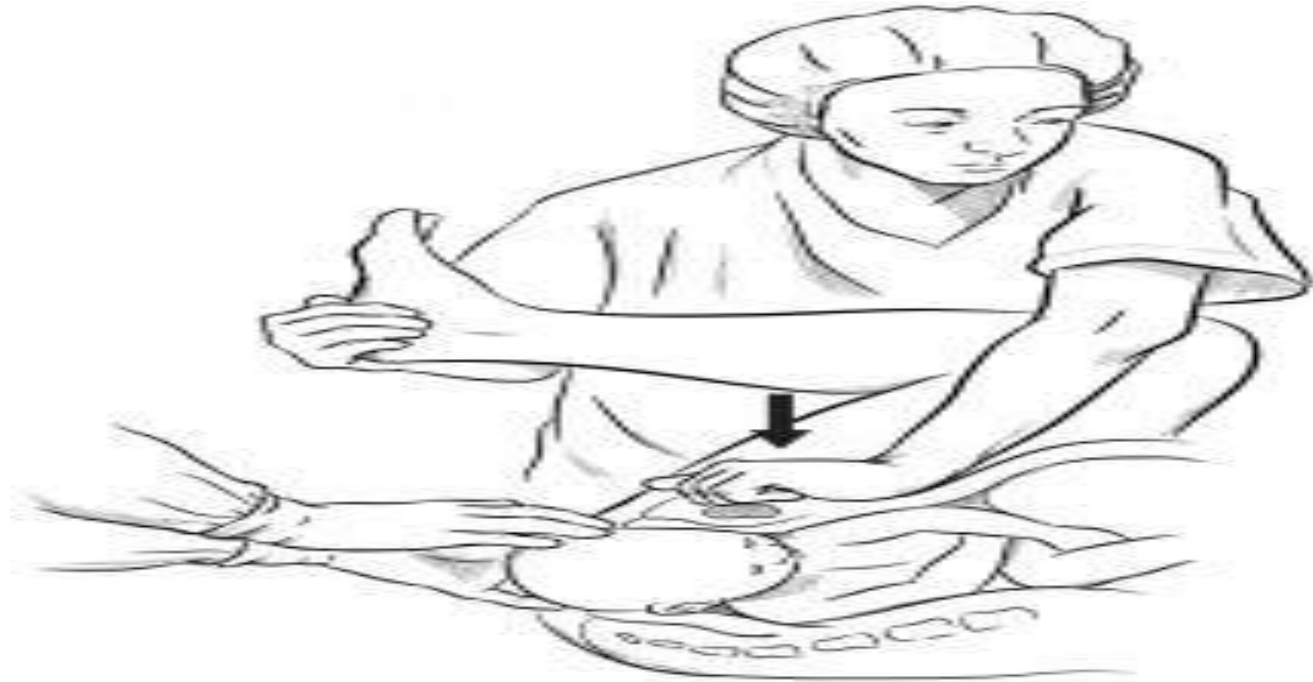\* World Health Organization. Managing complications in pregnancy and childbirth: a guide for midwives and doctors. Geneva: World Health Organization: 2003.

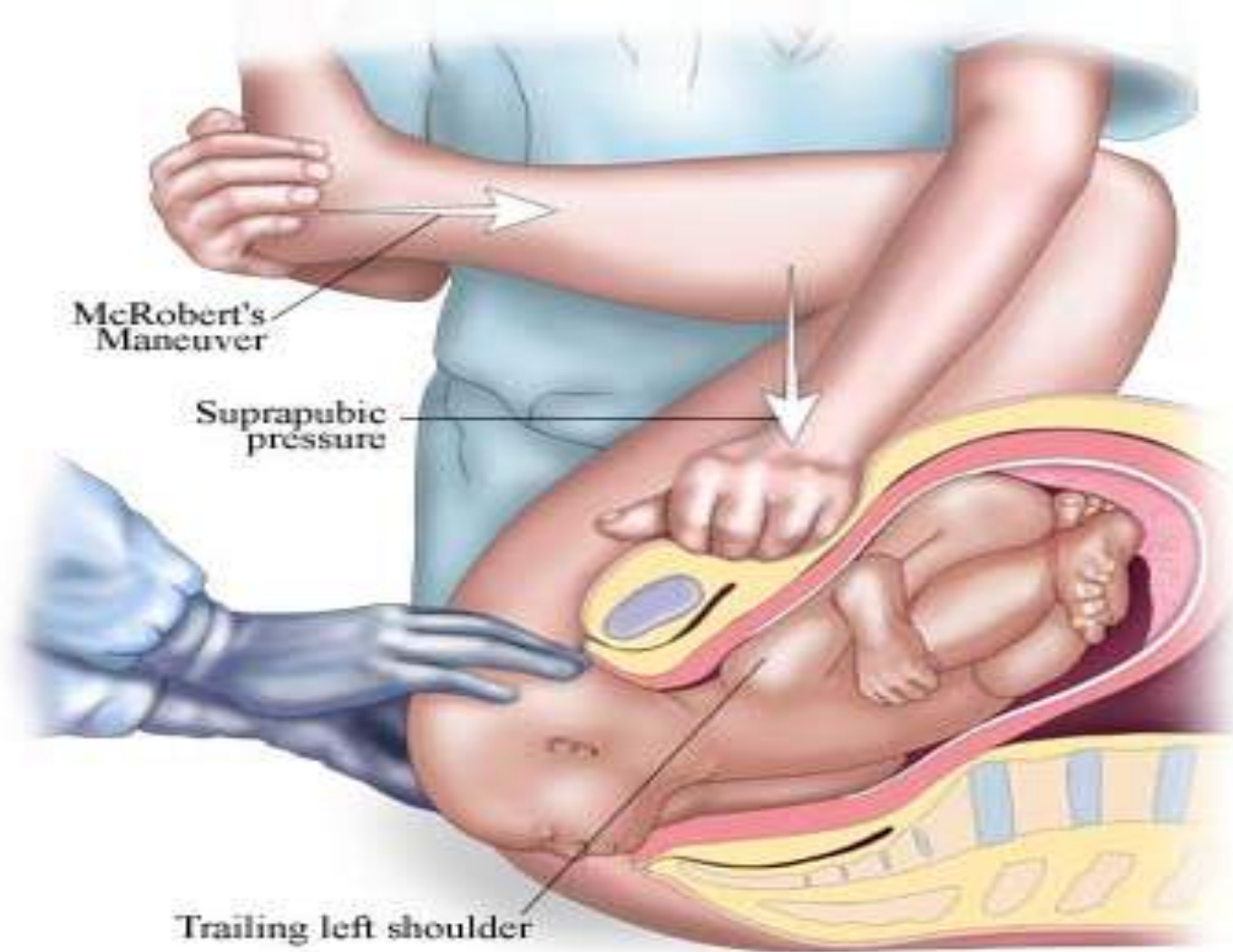
## Manuver Mc. Robert



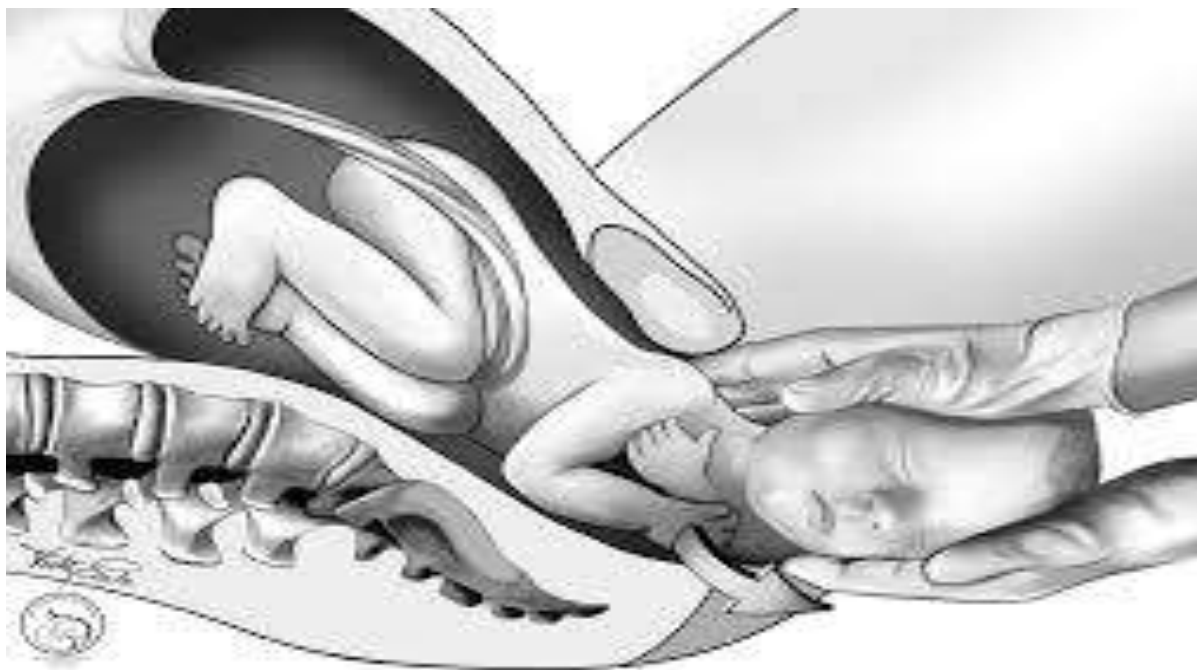


# Anterior shoulder disimpaction/ manuver masanti

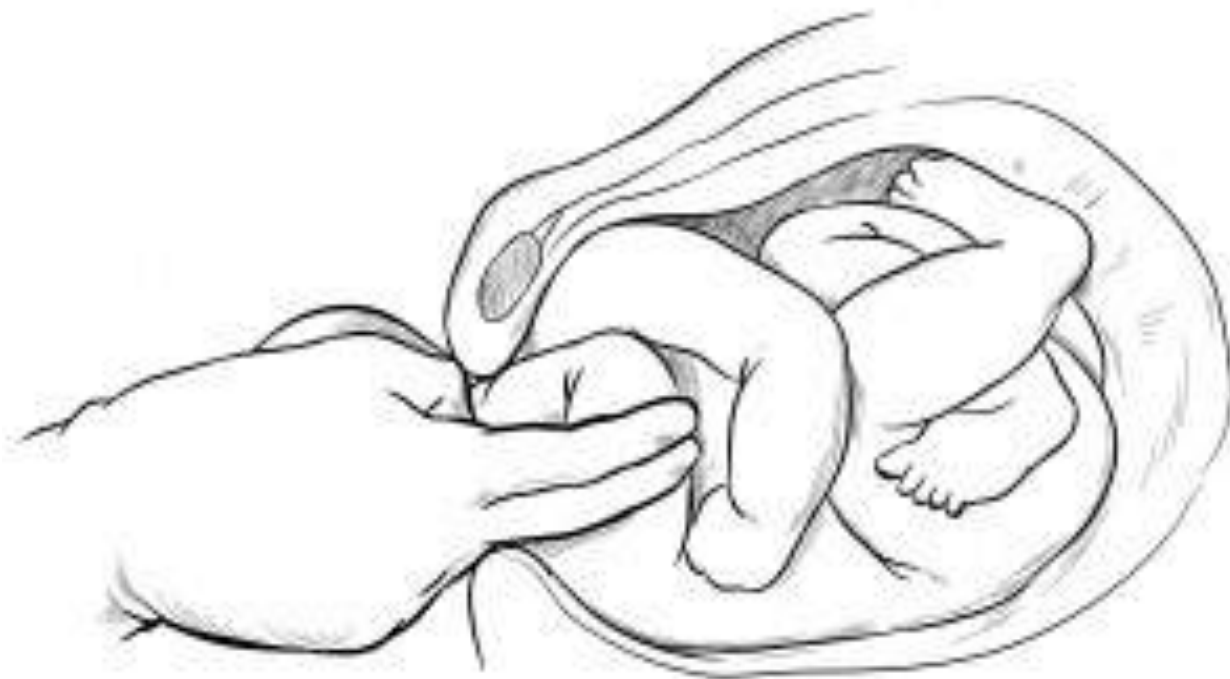



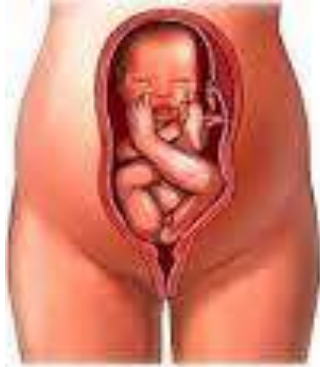# Rubin manuver



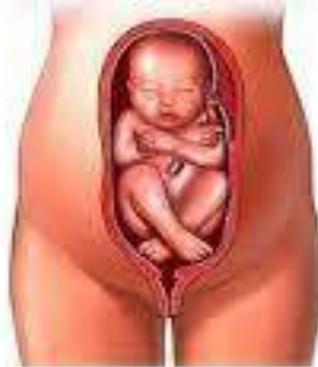## Manual removal of posterior arm



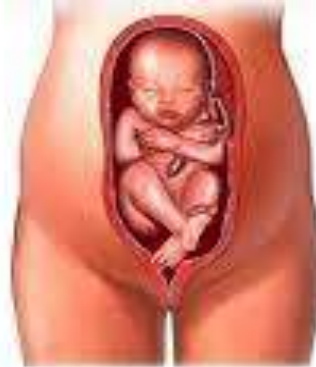# LETAK SUNGSANG



Frank



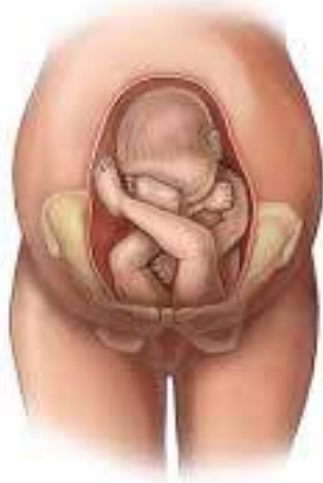Complete



Footling

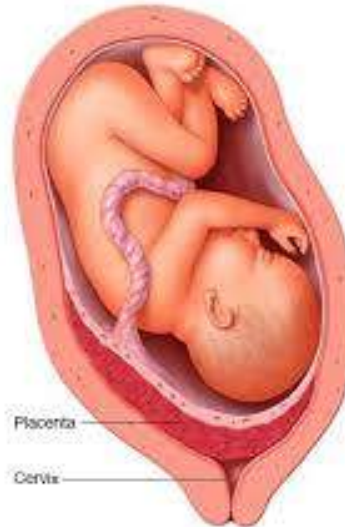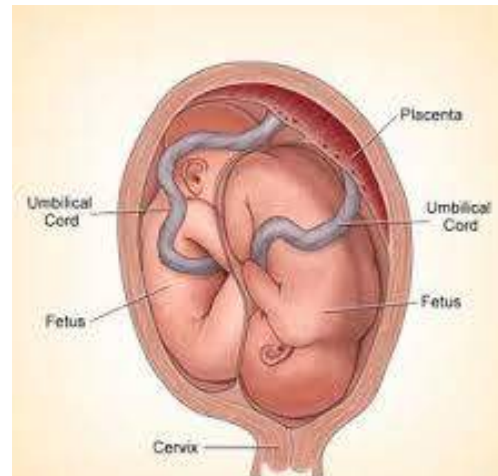## LETAK SUNGSANG

Letak sungsang merupakan keadaan dimana janin terletak memanjang dengan kepala berada di fundus uteri dan bokong berada di bagian bawah kavum uteri.



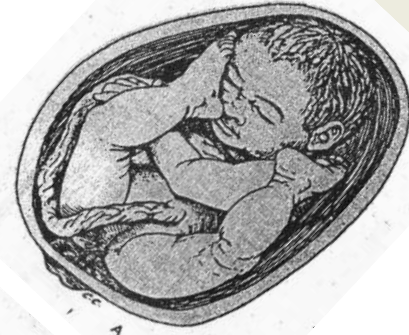# Etiologi

- Multiparitas
- Hamil kembar
- Hidramnion
- Hidrosefalus
- Placenta previa
- Panggul sempit
- Persalinan prematur
- Abnormalitas uterus

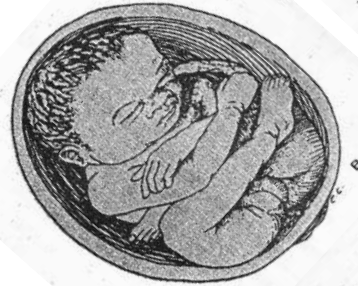

# Klasifikasi

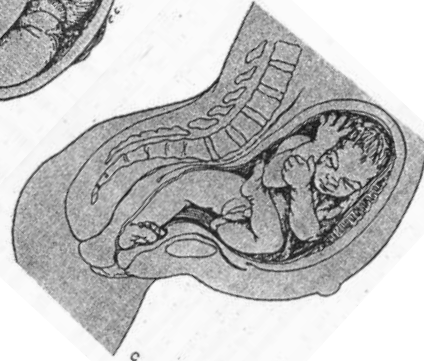A. Letak bokong murni (Frank Breech)



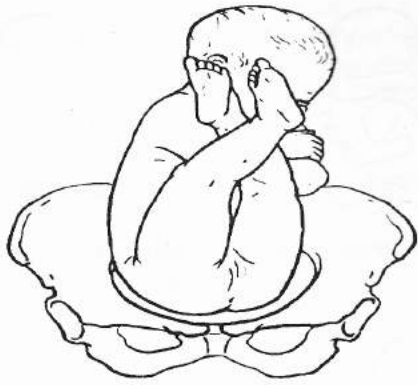
B. Letak sungsang sempurna (Complete Breech)



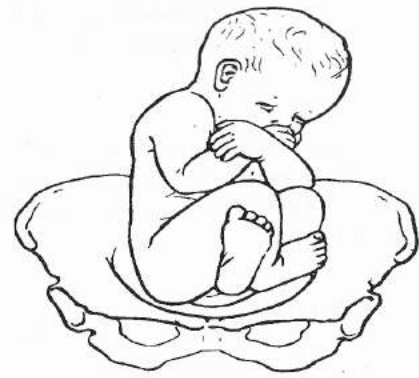C. Letak sungsang tidak sempurna (Incomplete Breech)



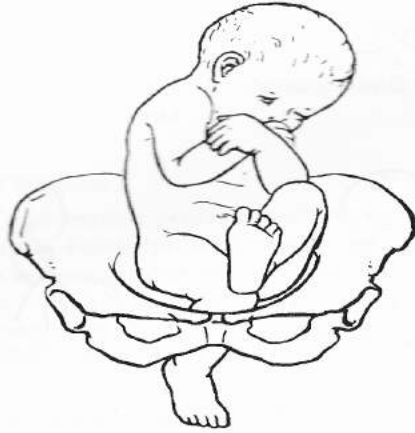



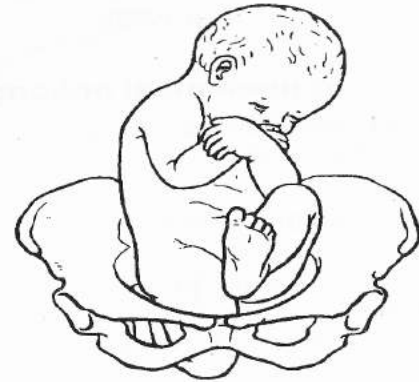**Gbr. 30.40** Bokong dengan tungkai ekstensi.



**Gbr. 30.41** Bokong lengkap.



**Gbr. 30.42** Presentasi *footling*.



**Gbr. 30.43** Presentasi lutut.

**Gbr. 30.40–30.43** Jenis presentasi bokong.

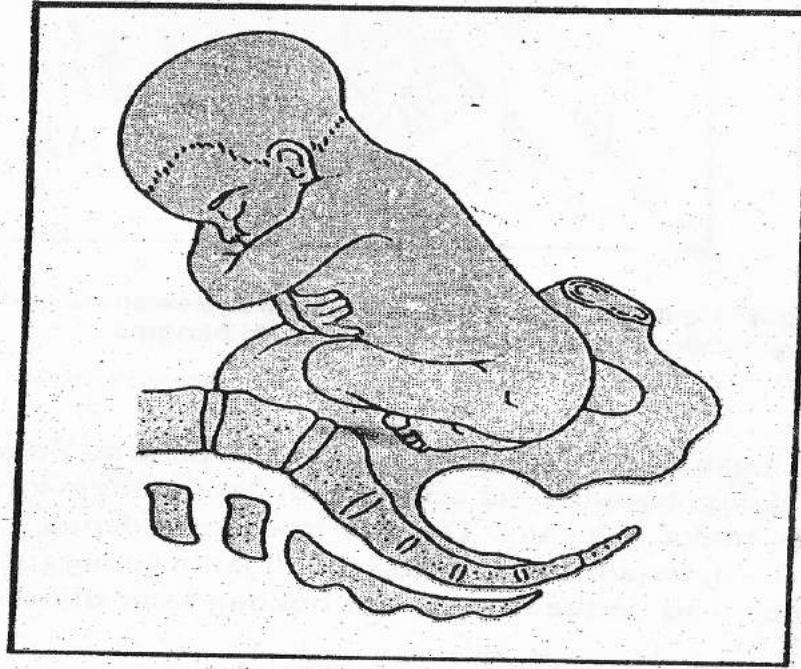
# Diagnosis

- Palpasi  
Kepala teraba di fundus, bagian bawah bokong, dan punggung di kiri atau di kanan.
- Auskultasi  
DJJ paling jelas terdengar pada tempat yang lebih tinggi dari pusat.
- Pemeriksaan dalam  
Pada pemeriksaan dalam teraba os sacrum, tuber ischii, anus, kadang kadang kaki.

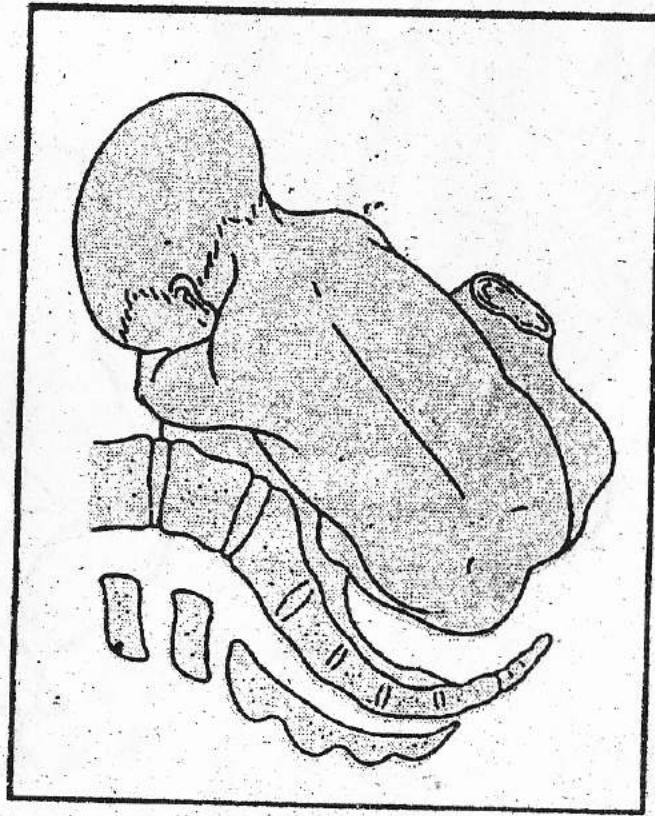
## Bedakan antara :

- Jika teraba lubang kecil, tulang (-), isap (-), mekonium (+) maka artinya teraba anus
- Jika mengisap, teraba rahang, teraba lidah artinya teraba mulut
- Jika teraba tumit, sudut 90', rata jari jari artinya teraba kaki
- Jika teraba jari jari panjang, tidak rata, patella (-) artinya teraba tangan siku
- Jika teraba petella dan poplitea artinya teraba lutut
- Pemeriksaan foto Rontgent : bayangan kepala di fundus

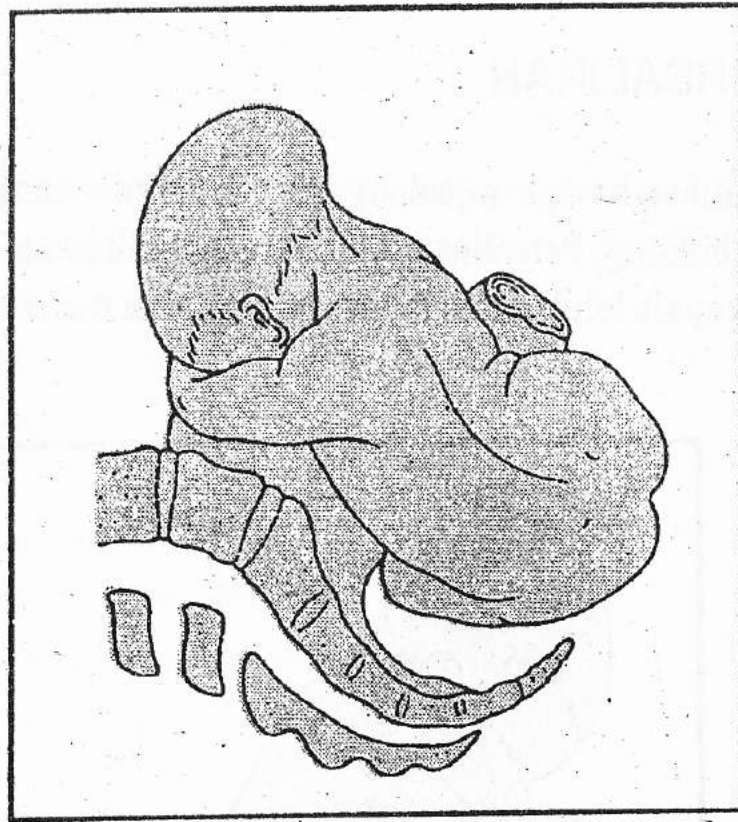
# Mekanisme Persalinan



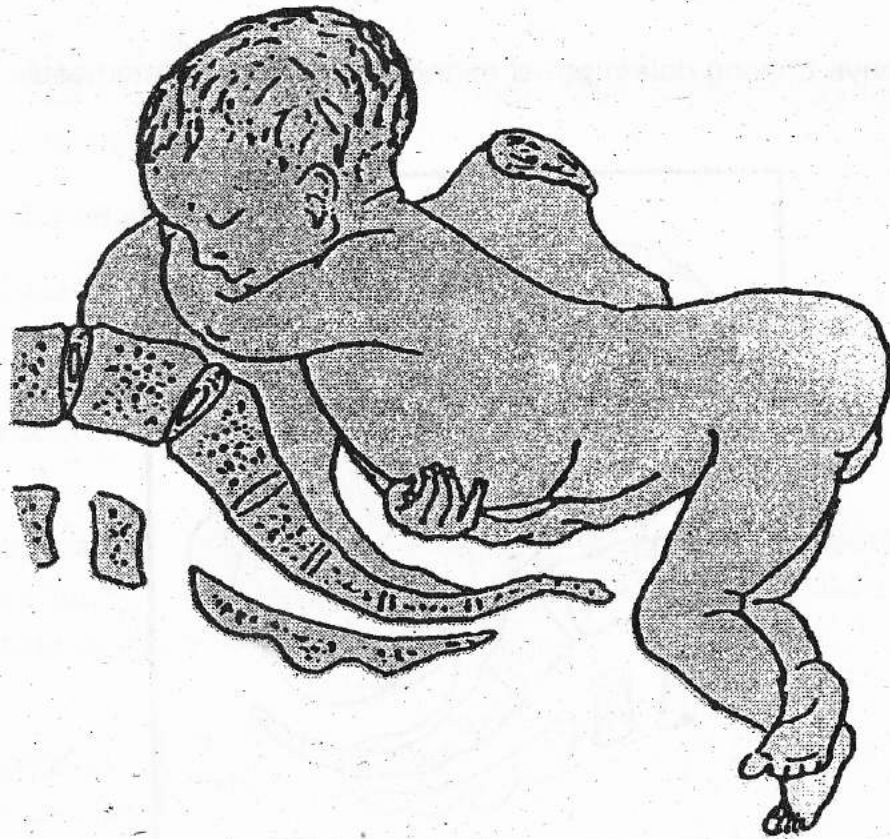
**Gambar 45.2-2.** Turunnya bokong dalam posisi miring atau melintang memasuki pintu atas panggul



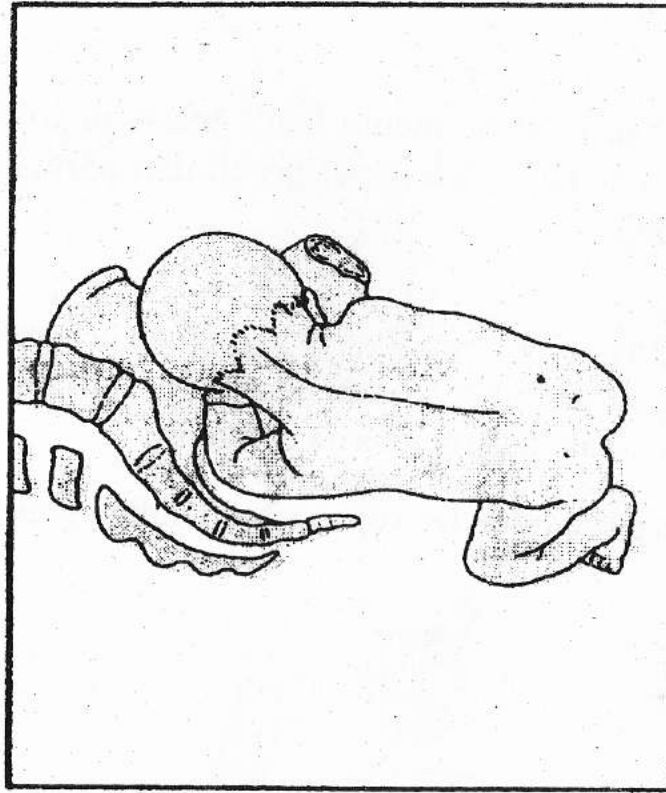
**Gambar 45. 2-3.** Pada permulaan kala II, bokong turun memasuki dasar panggul, terjadi putar paksi dalam dimana diameter bitrochanter memasuki pintu bawah panggul dalam posisi antero-posterior



**Gambar 45. 2-4.** Akhir kala II, bokong depan lahir melewati vulva dengan latero- fleksi badan, berputar pada titik simfisis. Bahu belum memasuki panggul

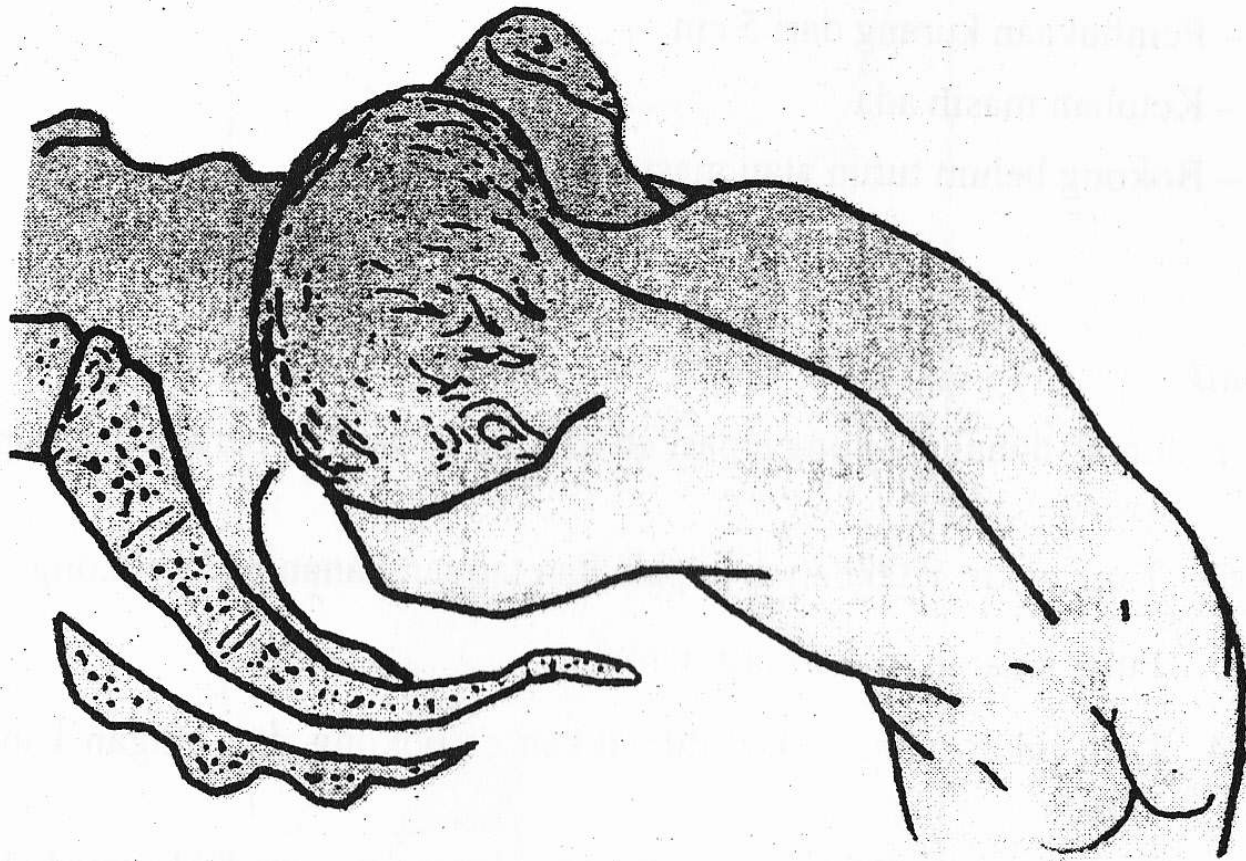


**Gambar 45. 2-5. Bokong dan kaki lahir, bahu masuk pintu atas panggul. Terjadi putar paksi luar, sehingga punggung menghadap ke atas.**



**Gambar 45. 2-6.** Bahu mencapai dasar panggul, terjadi rotasi dalam sehingga diameter biakromial terletak anteroposterior dan bersamaan dengan itu bokong berputar 90° ke depan (putaran resusitasi). Kepala memasuki pintu atas panggul dengan sutura sagitalis berada pada diameter transversa panggul.





**Gambar 45. 2-7. Bahu depan lahir di bawah simfisis dengan fleksi lateral badan.**

# Prognosis

## Ibu

- Robekan perineum lebih besar
- Ketuban cepat pecah – partus lama -- infeksi

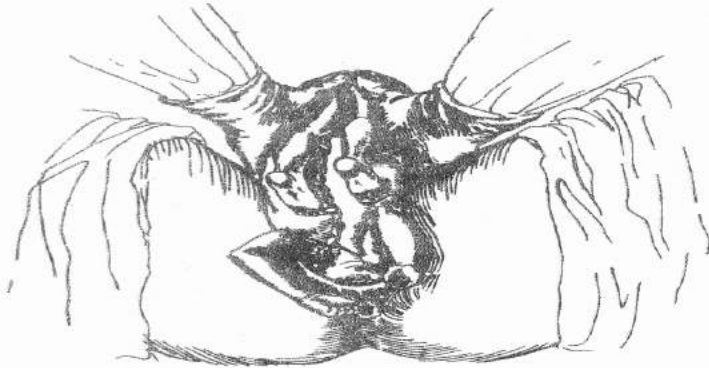
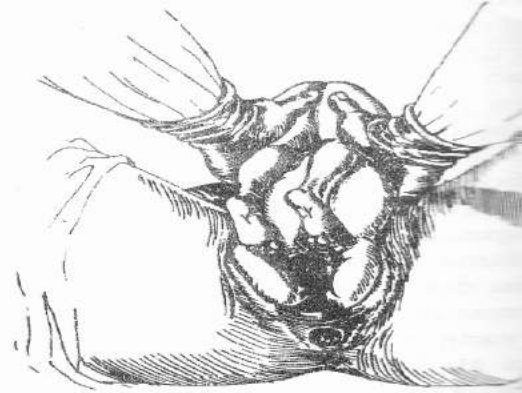
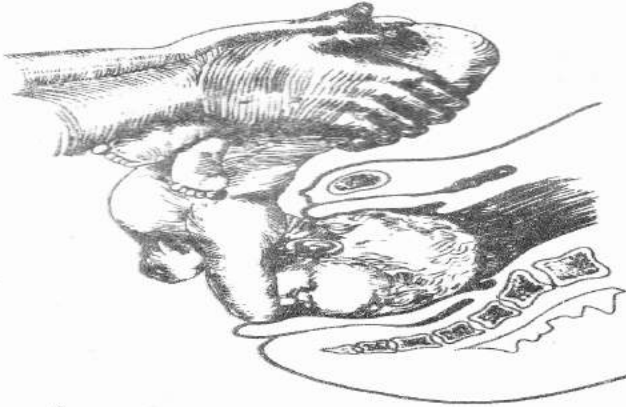
## Bayi

- Asfiksia – tali pusat terjepit

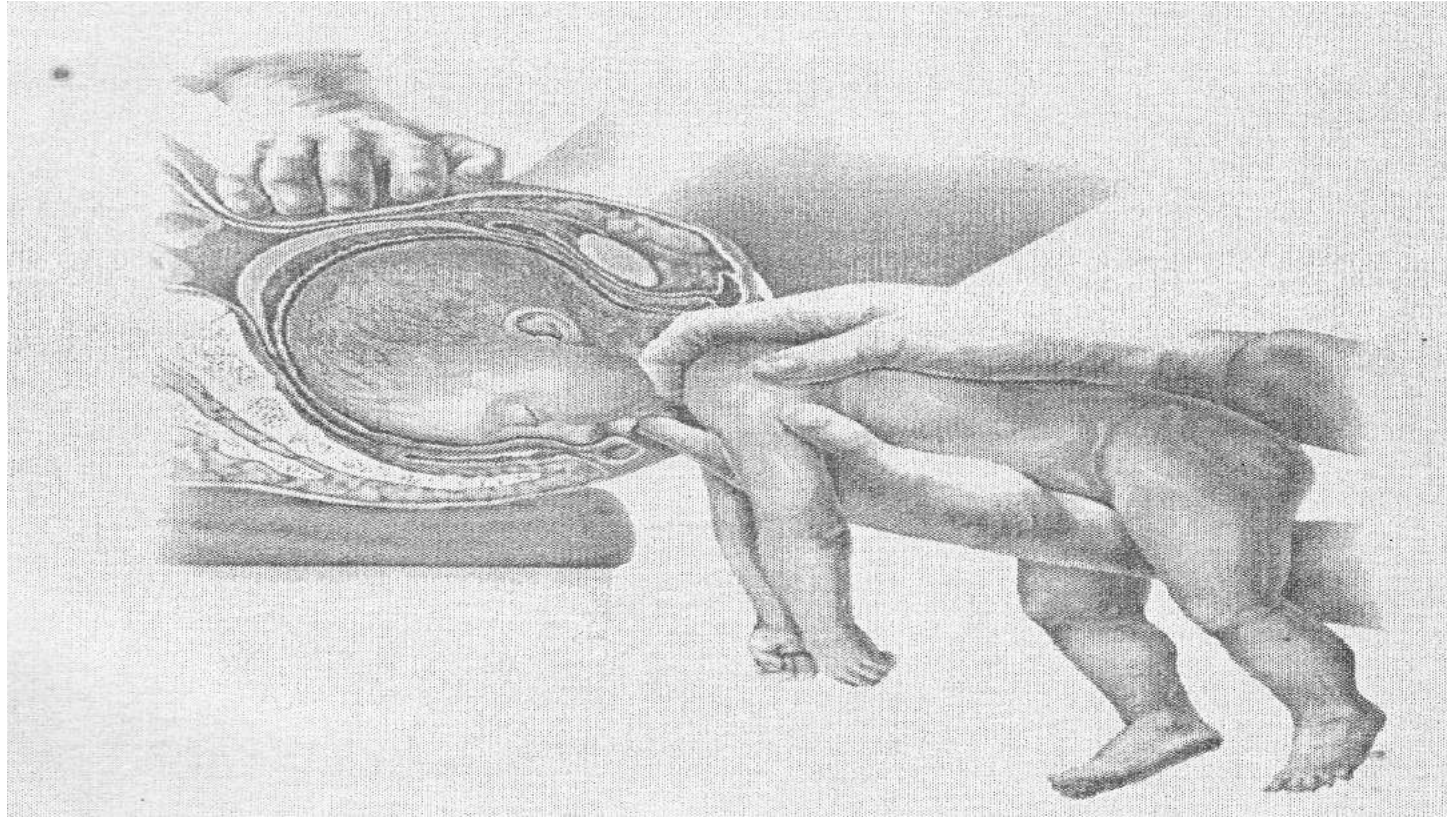
# Asuhan Kebidanan

- Hamil --- kneechest position
- Persalinan --- spontan dan manual aid

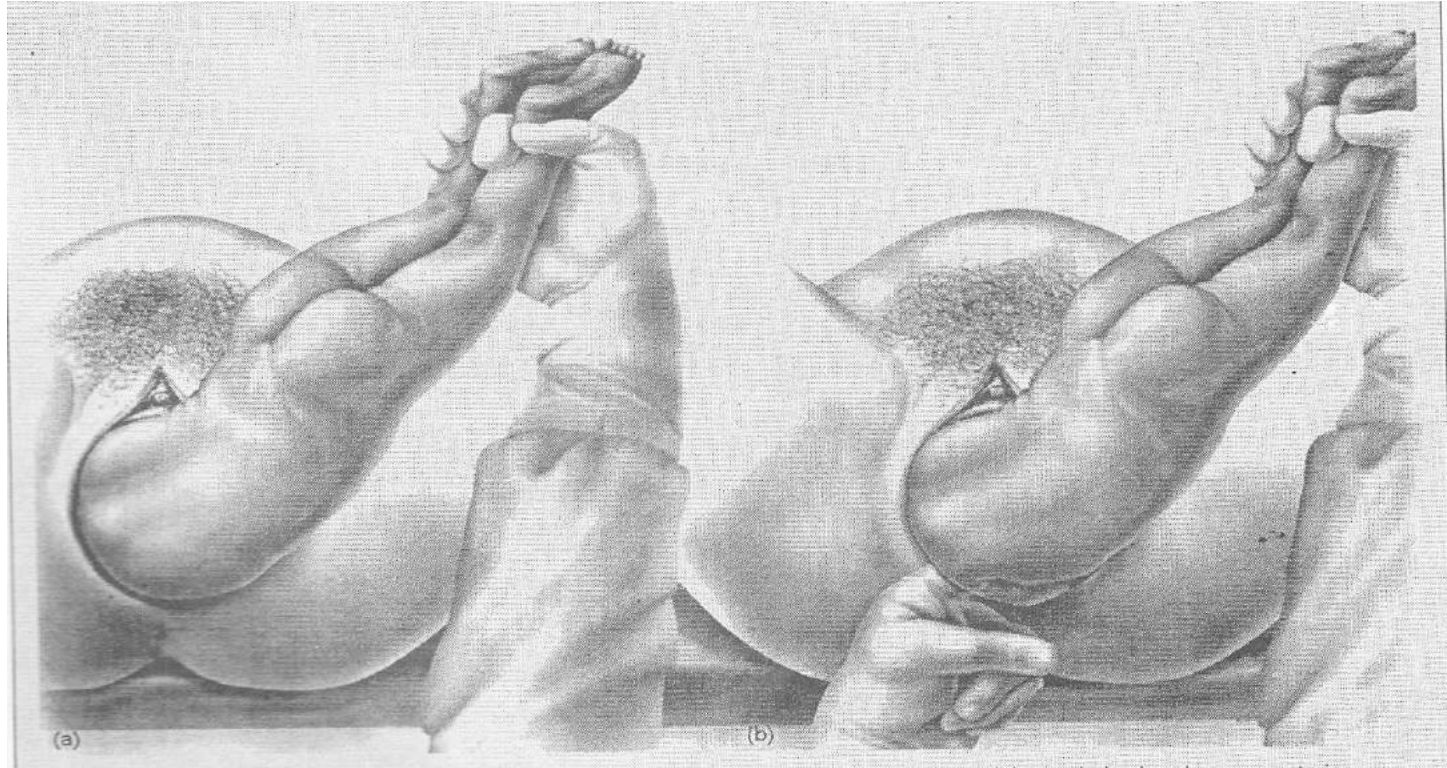
# BRACHT



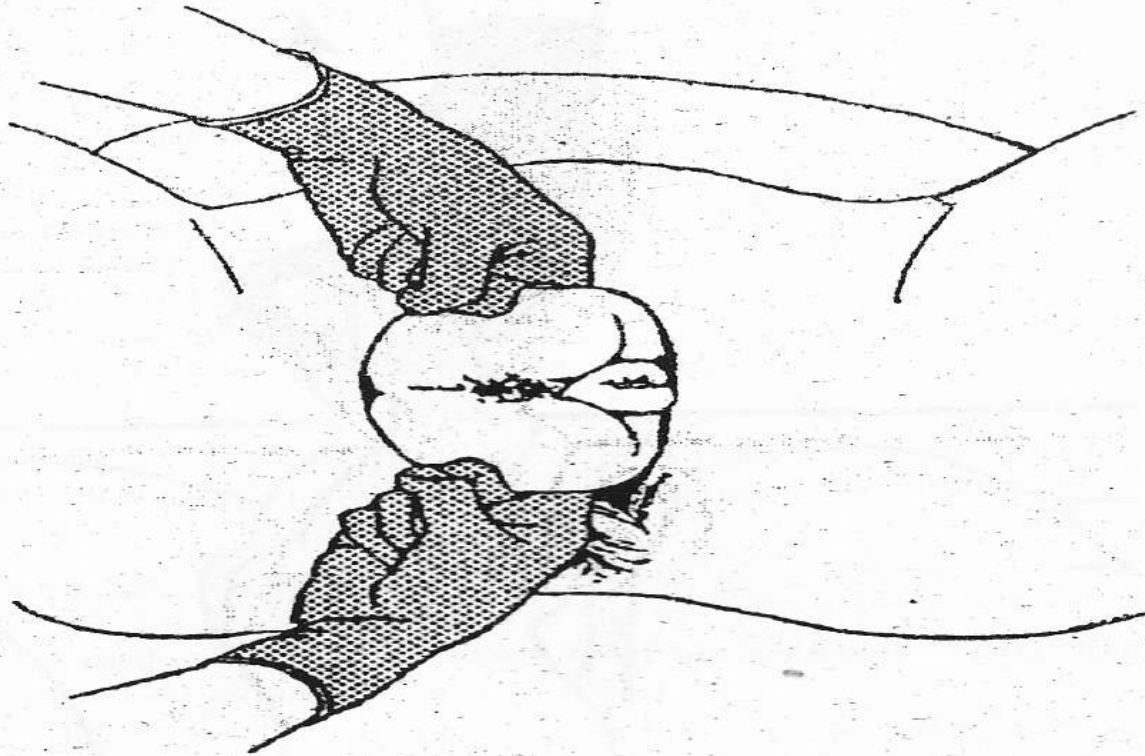
# MAURICEAU



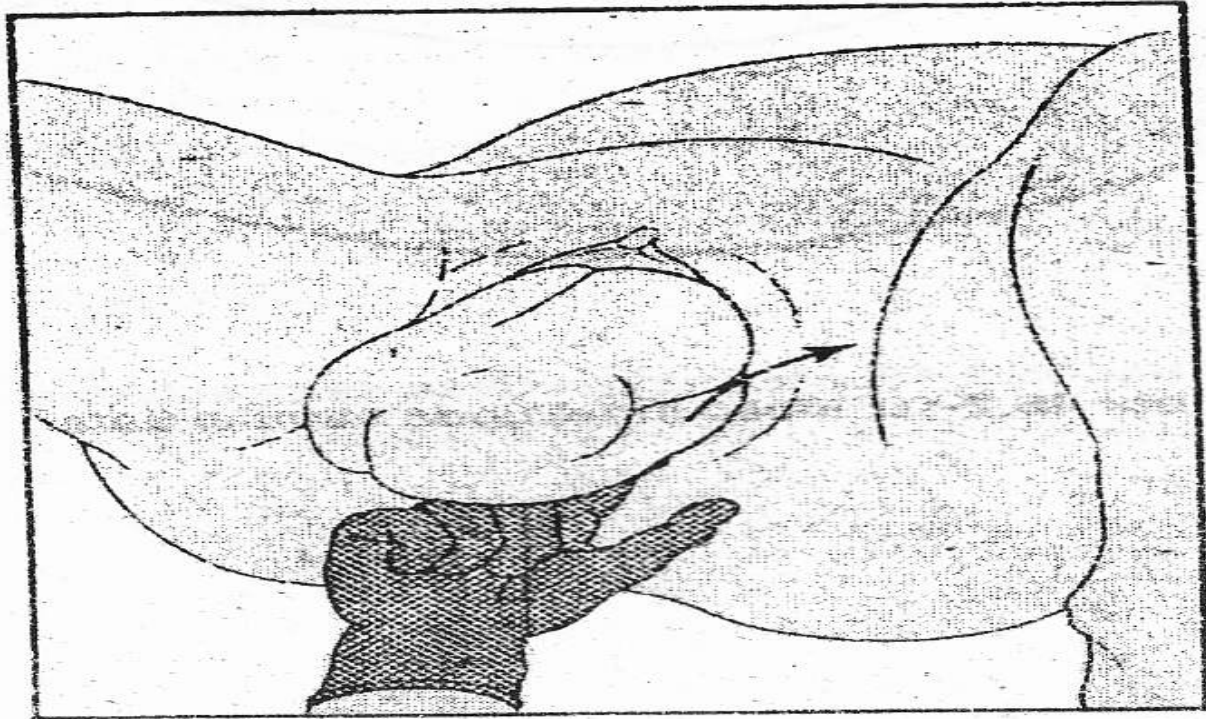
# KLASIK / BAHU BELAKANG MULLER / BAHU DEPAN



# EKSTRAKSI BOKONG



# EKSTRAKSI KAKI



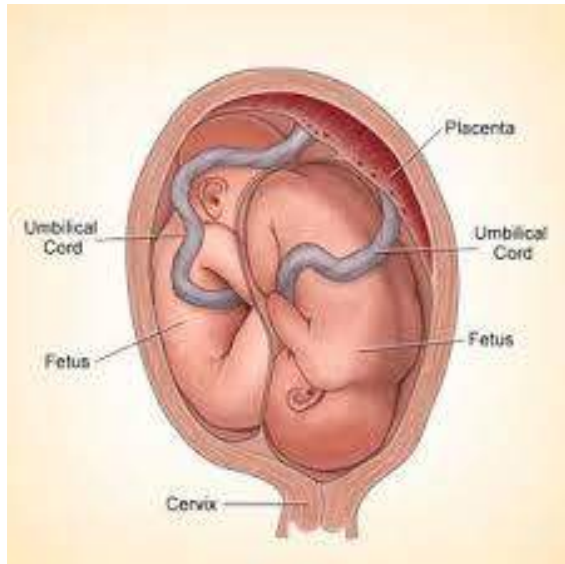



# **KEHAMILAN KEMBAR / GEMELLI**


# Pengertian

- Kehamilan ganda ialah satu kehamilan dengan dua janin atau lebih



# Diagnosis

- Besar uterus melebihi usia kehamilan atau lamanya amenorea
- Hasil palpasi abdomen mengarah ke kehamilan ganda:
  - ✓ Kepala janin relatif lebih kecil dibandingkan dengan ukuran uterus
  - ✓ Teraba 2 balotemen atau lebih
  - ✓ Terdengar lebih dari satu denyut jantung bayi dengan menggunakan stetoskop fetal



## Faktor Predisposisi

- Usia ibu > 30 tahun
- Konsumsi obat untuk kesuburan
- Fertilisasi in vitro
- Faktor keturunan

## Tatalaksana

- Asuhan antenatal sebaiknya dilakukan oleh dokter spesialis obstetri dan ginekologi.
- Persalinan untuk kehamilan ganda sedapat mungkin dilakukan di rumah sakit dengan fasilitas seksio sesarea.



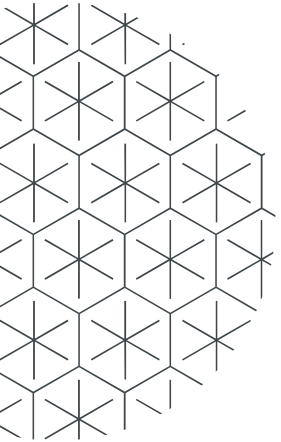
# KONSEP DASAR KELAINAN PRESENTASI DAN POSISI

# Prinsip Dasar

- Malpresentasi adalah semua presentasi janin selain vertex
- Malposisi adalah posisi kepala janin relatif terhadap pelvis dengan oksiput sebagai titik referensi
- Masalah; janin yg dalam keadaan malpresentasi dan malposisi kemungkinan menyebabkan partus lama atau partus macet

# Penanganan Umum

- Evaluasi kondisi ibu termasuk tanda vital
- Lakukan evaluasi kondisi janin:
  1. dengarkan djj atau CTG
  2. bila ketuban pecah, lihat warna air ketuban, bila didapatkan mekonium  
→ awasi lebih ketat atau lakukan intervensi  
Bila tdk didapatkan cairan ketuban → oligohidramnion → gawat janin?





# Penanganan Umum

- Perbaiki kondisi ibu dengan suportif emosi, makanan/cairan dan perbaiki kontraksi.
- Lakukan penilaian kemajuan persalinan dengan partograf
- Bila terjadi partus lama lakukan penilaian secara spesifik

# Penilaian Klinik

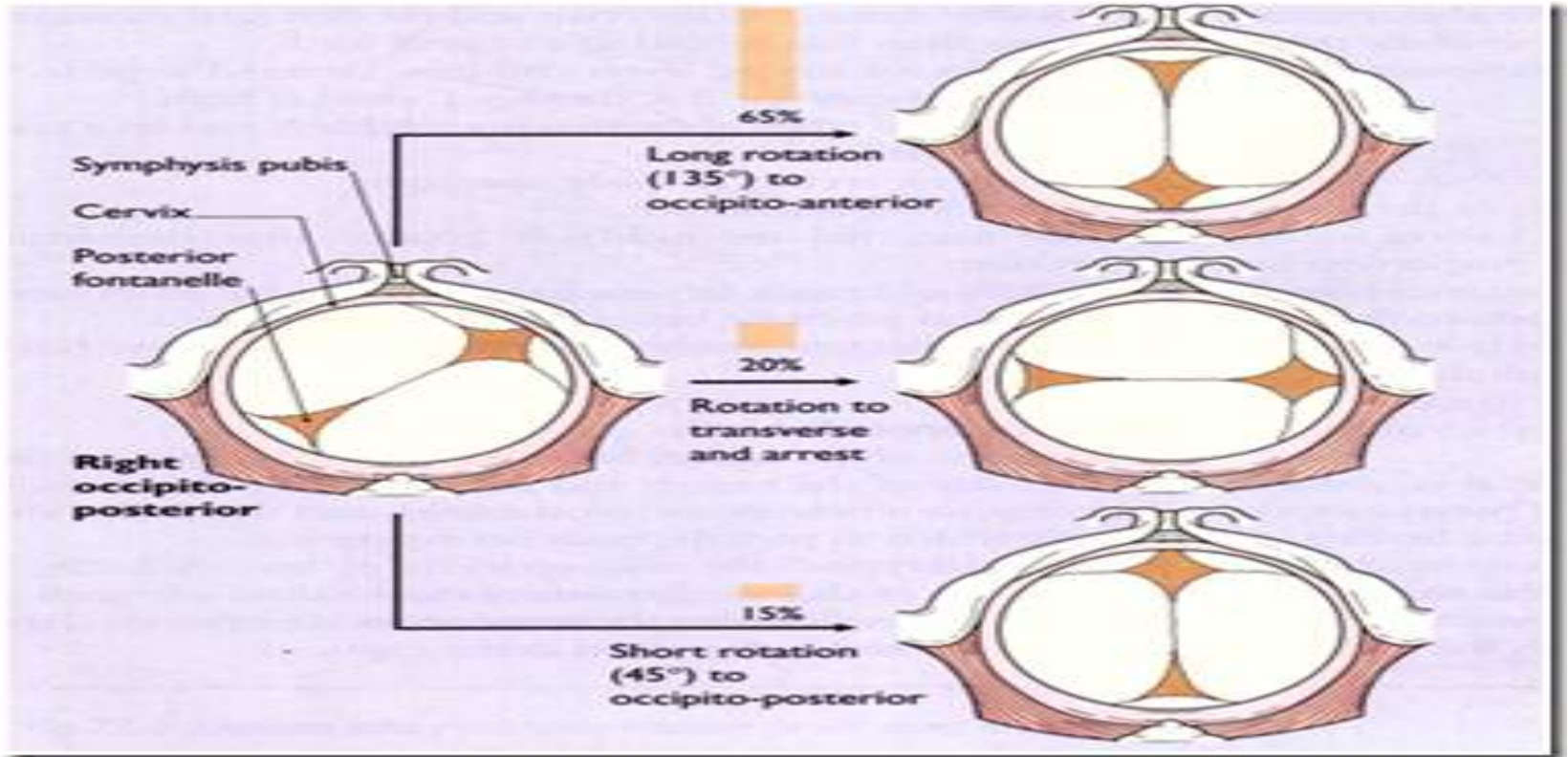
Tentukan bagian terendah janin :


- Bila bagian terendah kepala lakukan evaluasi posisi kepala janin
- Posisi oksiput transversal atau anterior adalah keadaan normal, bila terjadi fleksi maka oksiput lebih rendah daripada sinsiput.

# Malposisi

- Oksiput Posterior, keadaan dimana oksiput berada di daerah posterior dari diameter transversal pelvis
- Rotasi secara spontan dapat terjadi. Persalinan yg terganggu terjadi bila kepala janin tidak rotasi atau turun
- Pada persalinan dapat terjadi robekan perineum yg luas/tdk teratur

# Rotasi oksiput

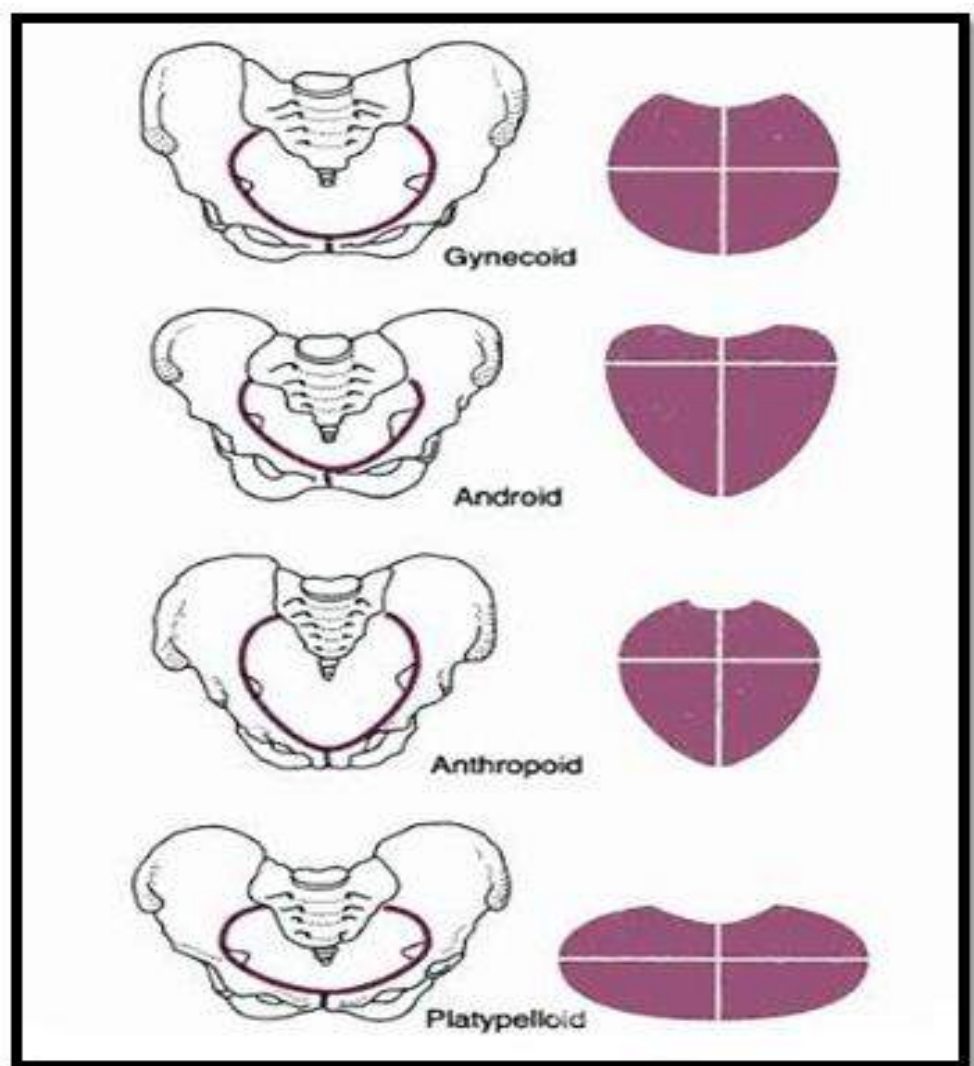




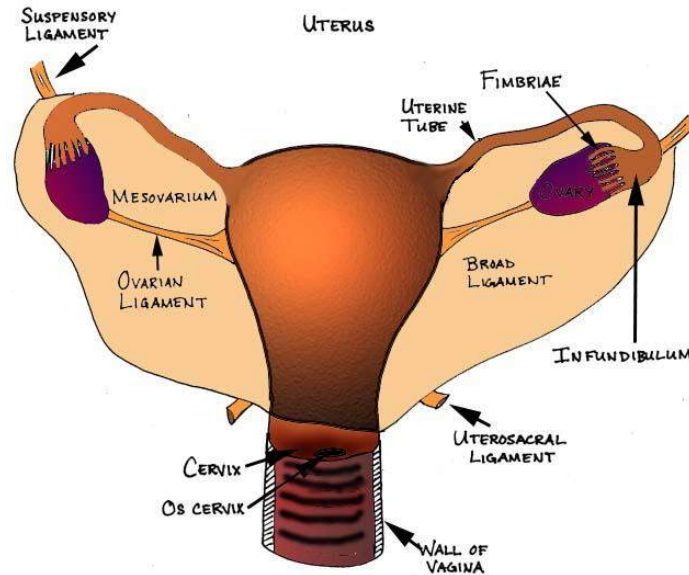
## Oksiput posterior

- Etiologi usaha penyesuaian kepala terhadap bentuk dan ukuran panggul.

- Pada diameter antero-posterior > tranversal pada panggul antropoid, atau segmen depan menyempit seperti pada panggul android, uuk akan sulit memutar kedepan.

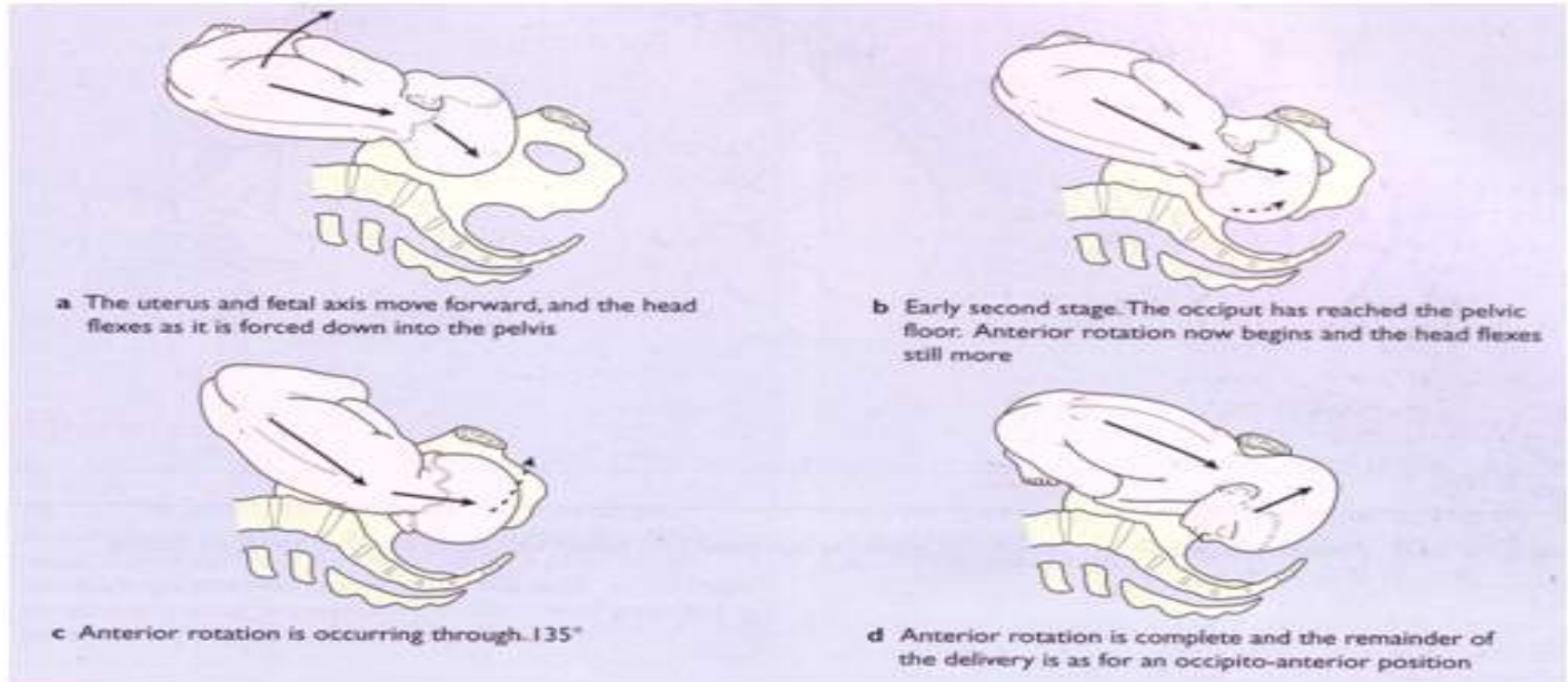


- Sebab lain otot-otot dasar panggul lembek pada multipara atau kepala janin yg kecil dan bulat sehingga tak ada paksaan pada belakang kepala janin untuk memutar kedepan



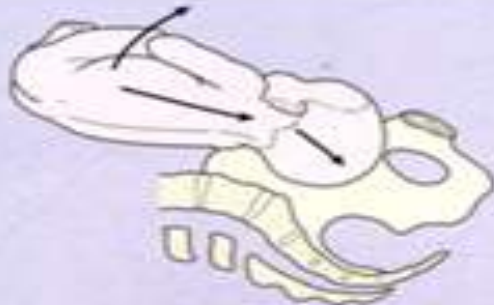# Penatalaksanaan

Rotasi spontan – lahir per vaginam

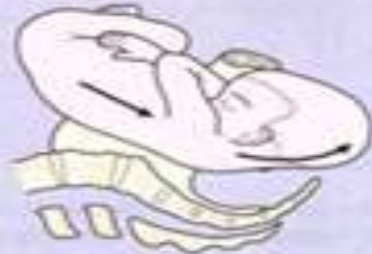



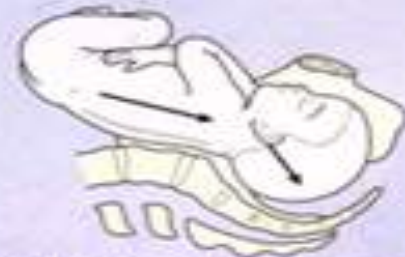# Oksiput posterior



e The uterus and fetal axis move forward and the head enters the pelvis



g The occiput rotating backwards through  $45^\circ$  when it reaches the pelvic floor to lie in the hollow of the sacrum



f The head fails to flex and descends into the pelvis in the posterior position



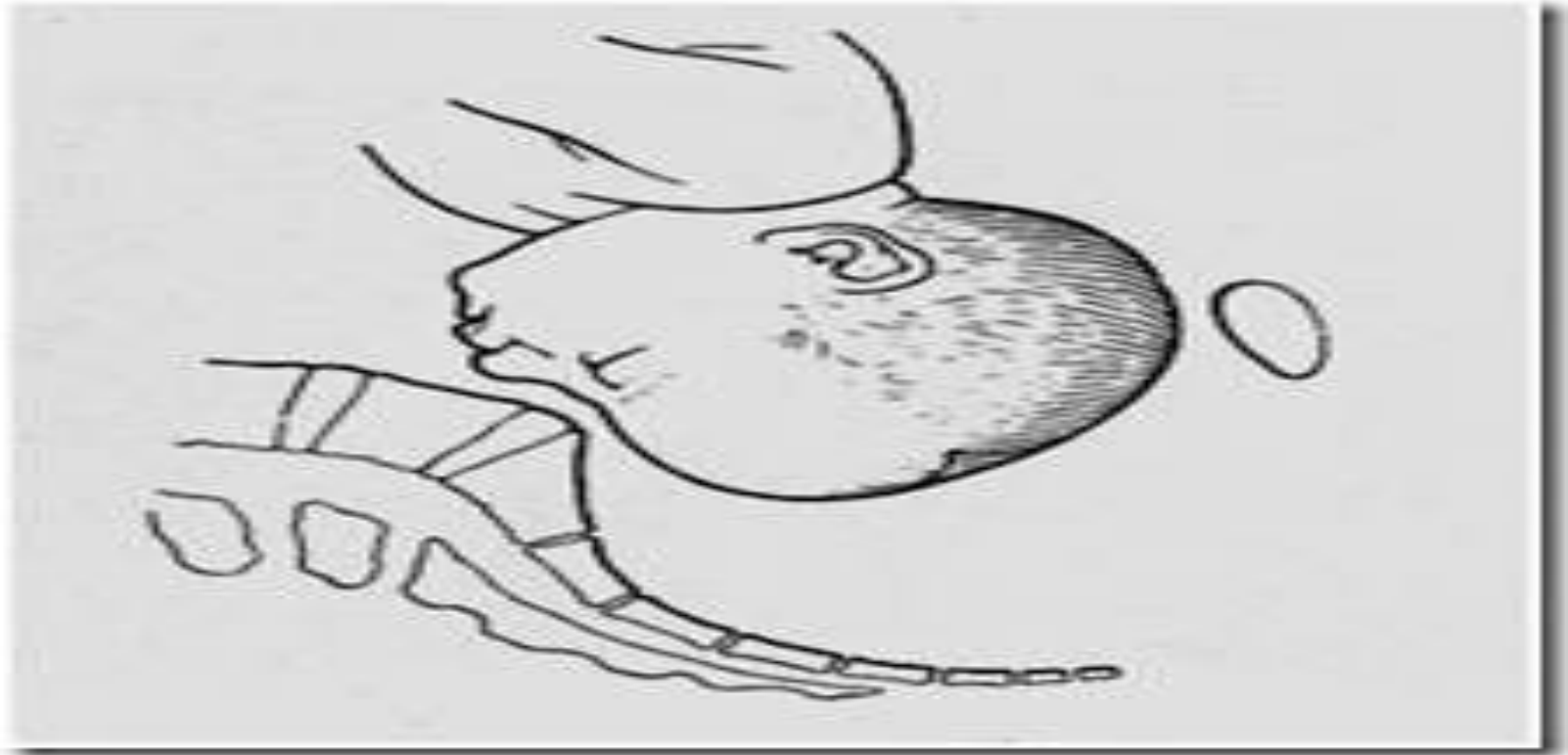
h Birth of the head occurs by further flexion to permit the occiput to crown and escape over the perineum. Then by extension, the brow, nose, face and chin appear from behind the symphysis

- Bila persalinan memanjang : periksa ketuban, bila intak pecahkan ketuban, bila kepala turun  $>3/5$  atau diatas H 2  $\rightarrow$  SC
- Bila belum lengkap dan tidak ada CPD berikan oksitosin drip
- Bila kepala turun hingga  $1/5$  atau o lakukan ekstraksivakum atau vorcef
- Jika terjadi CPD atau gawat janin  $\rightarrow$  SC

# Presentasi Dahi

- Presentasi dahi adalah keadaan dimana kedudukan kepala berada diantara fleksi maksimal dan defleksi maksimal
- Pada umumnya merupakan kedudukan yg sementara dan sebagian besar akan berubah menjadi presentasi muka atau belakang kepala
- Penyebabnya CPD, janin besar, anensefal, tumor didaerah leher, multiparitas dan perut gantung

# Presentasi Dahi



# Presentasi Dahi

- Diagnosis pada periksa dalam dapat diraba sutura frontalis, pakal hidung dan lingkaran orbita. Mulut dan dagu tidak dapat diraba.
- Biasanya penurunan dan persalinan macet. Konversi kearah verteks atau muka jarang terjadi. Persalinan spontan dapat terjadi jika bayi kecil atau mati dgn maserasi
- Bila janin hidup lakukan SC
- Bila janin mati: pembukaan belum lengkap → SC
- Bila pemb lengkap → lakukan embriotomi

# Presentasi Muka

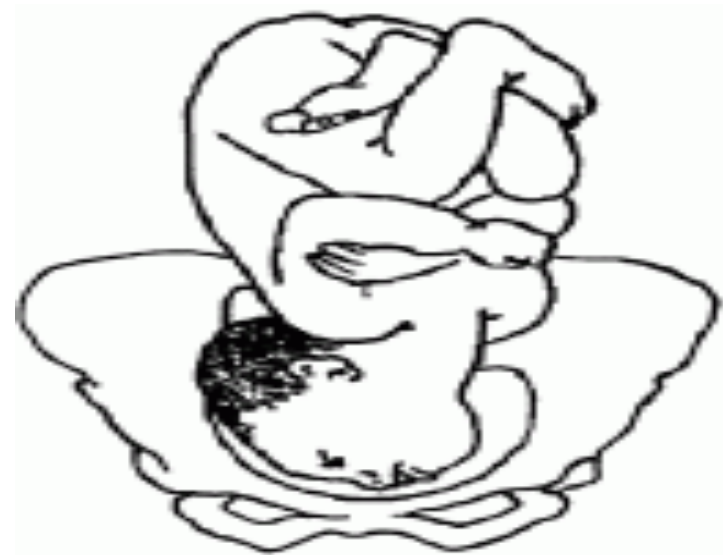- Disebabkan oleh terjadinya ekstensi yang penuh dari kepala janin .
- Penolong akan meraba muka, mulut , hidung dan pipi
- Etiologi;panggul sempit, janin besar, multiparitas, perut gantung, anensefal, tumor dileher, lilitan talipusat
- Daggu merupakan titik acuan, sehingga ada presentasi muka dengan daggu anterior dan posterior
- Sering terjadi partus lama. Pada daggu anterior kemungkinan persalinan dengan terjadinya fleksi.

# Presentasi muka

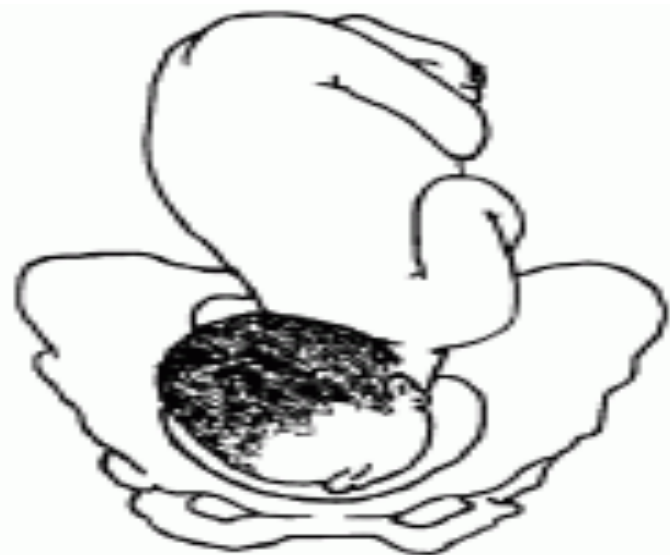- Pada presentasi muka dengan dagu posterior akan terjadi kesulitan penurunan karena kepala dalam keadaan defleksi maksimal

## *Posisi dagu posterior :*

- Bila pembukaan lengkap atau belum lengkap, lakukan seksio sesarea
- Bila janin mati lakukan kraniotomi
- Jangan lakukan ekstraksi vakum pada presentasi muka



A. Chin anterior

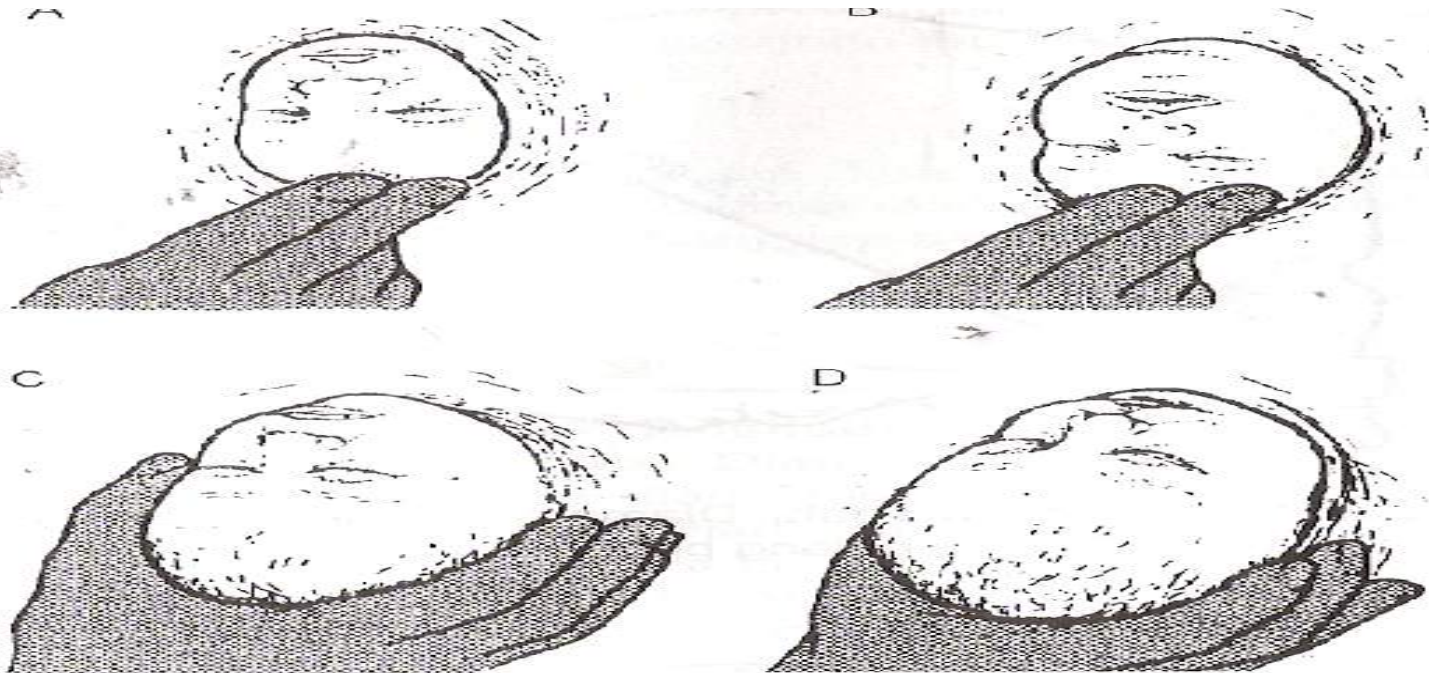


B. Chin posterior



*Posisi dagu anterior*, bila pembukaan lengkap :

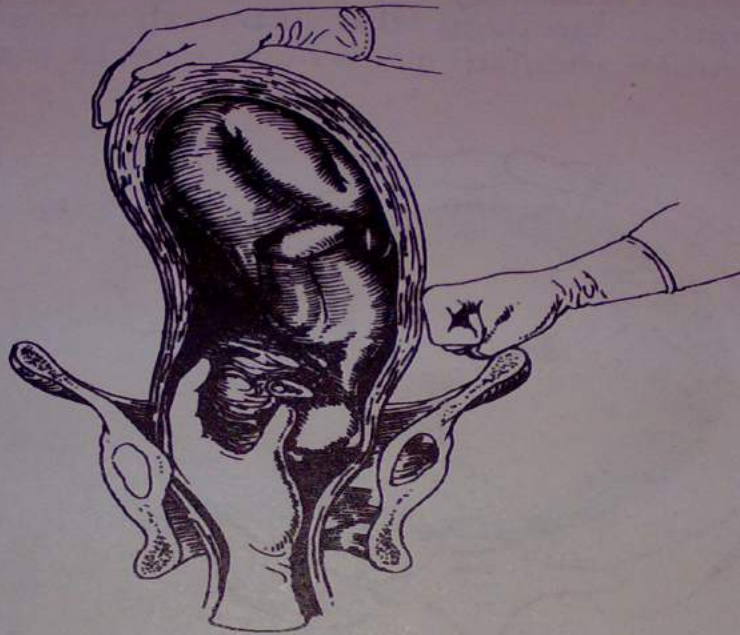- lahirkan dengan persalinan spontan pervaginam
- bila kemajuan persal lambat lakukan oksitosin drip
- bila penurunan kurang lancar, lakukan forseps



**Gbr. 30.29** Pelahiran presentasi wajah: (A) Sinsiput ditahan ke belakang untuk meningkatkan ekstensi hingga dagu dilahirkan. (B) Dagu dilahirkan. (C) Memfleksikan kepala agar oksiput melewati perineum. (D) Fleksi sempurna; kepala dilahirkan.

# Presentasi muka

- Perasat Thorn, bag belakang kepala dipegang oleh tangan penolong yg dimasukkan ke vagina kemudianditarik kebawah, sedangkan tangan yg lain menekan dada dari luar.
- Utk mengubah presentasi muka menjadi presentasi belakang kepala, syarat :
  1. Dagu harus berada dibelakang
  2. Kepala belum turun kedalam rongga panggul



Gambar 41-6. Perasat Thorn.



**TERIMAKASIH**

Ada pertanyaan?